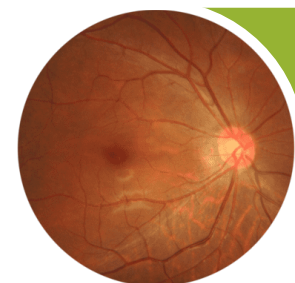


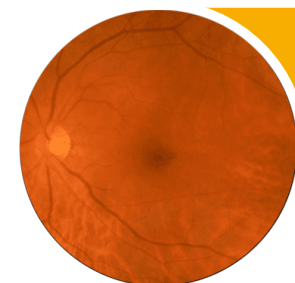
## Classificação Internacional

### Retinopatia diabética



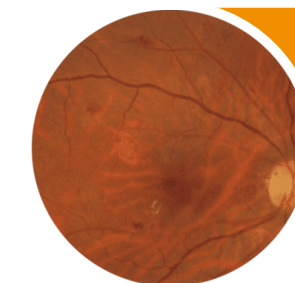
#### Sem RD aparente

Sem anormalidades



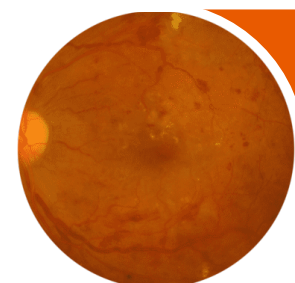
#### RDNP Suave

Somente microaneurismas



#### RDMP Moderada

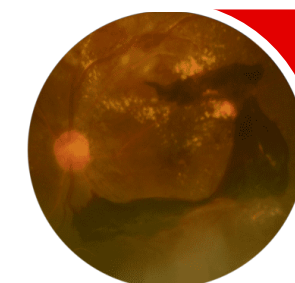
Microaneurismas e outros achados (hemorragias de ponto e hemorragias de chama de vela intrarretinianas, exsudatos duros, pontos algodonosos) mas menos do que RDNP severa



#### RDNP severa

RDNP com alguns achados seguintes:

- Hemorragias intrarretinianas ( $\geq 20$  em cada quadrante);
- Anormalidades venosas (em 2 quadrantes);
- IRMA (em 1 quadrante);
- sem sinais de PDR

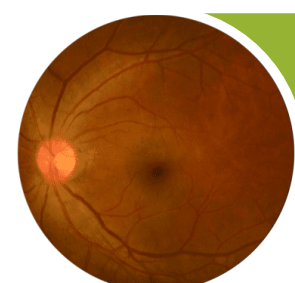

#### RDP

RDNP com 1 ou mais achados seguintes:

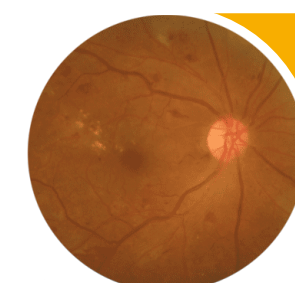
- Neovascularização
- Hemorragia vítrea/pré-retiniana

### Edema Macular Diabético



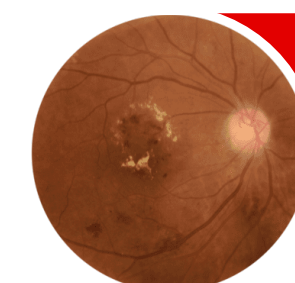
#### EMD ausente

Sem espessamento ou exsudatos em mácula



#### EMD sem envolvimento do centro

Espessamento retiniano sem envolvimento do centro da mácula que tem 1mm de diâmetro



#### EMD com envolvimento do centro

Espessamento retiniano envolvendo o centro da mácula que tem 1mm de diâmetro