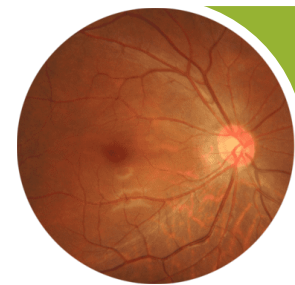


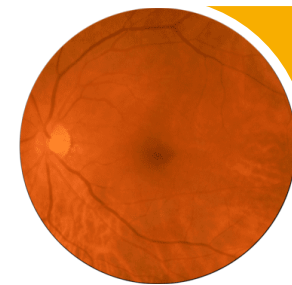
## International Classification

### Diabetische Retinopathie



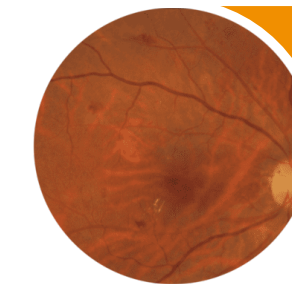
#### Keine Retinopathie

Keine Anomalien



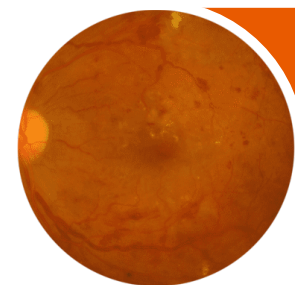
#### Milde NPDR

nur Mikroaneurysmen



#### Mäßige NPDR

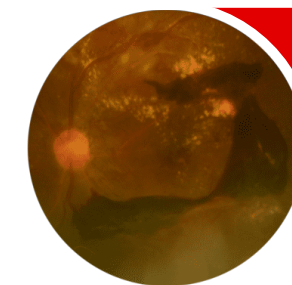
Mikroaneurysmen und andere Zeichen (wie Punkt- und Fleckblutungen, harte Exsudate, Cotton Wool Herde), aber weniger als bei der schweren NPDR



#### Schwere NPDR

Mäßige NPDR mit einem der folgenden Zeichen:

- Intraretinale Hämorrhagien ( $\geq 20$  in jedem Quadranten);
- Deutliche sichtbare venöse Anomalien (in mind. 2 Quadranten);
- IRMA (in 1 Quadrant);
- und keine Anzeichen von PDR

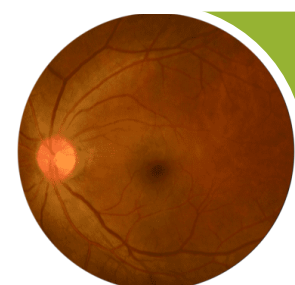


#### PDR

Schwere NPDR und ein oder mehrere der folgenden Zeichen:

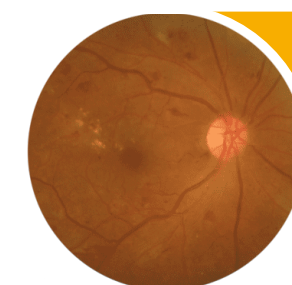
- Neovaskularisation
- Glaskörper- / präretinale Blutung

### Diabetisches Makulaödem



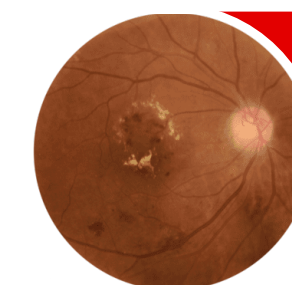
#### Kein DMÖ

Keine Netzhautverdickung oder harte Exsudate in der Makula



#### Makulaödem ohne Foveabeteiligung

Netzhautverdickung in der Makula, die nicht die zentrale 1mm Durchmesser Zone betrifft



#### Makulaödem mit Foveabeteiligung

Netzhautverdickung in der Makula, die die zentrale 1 mm Zone betrifft